

## РЕГУРГИТАЦИИ У СОБАК И КОШЕК

Т. Шузел

**Р**егургитация *sensu stricto* (в прямом смысле этого слова) относится к нарушениям транспортировки заглатываемого животным непереваренного корма или жидкости путем выброса их, до того как они должны были попасть в желудок (С.Т. Holand, Р.М. Satchell, 1993; С.С. Jenkins, 2000; М.С. Leib, 1997). Речь в данном случае идет о ретроградной и пассивной эвакуации проглоченного корма из пищевода в полость рта.

Регургитация проявляется в основном в виде клинического признака обструктивного или функционального (мегаэзофагия) нарушения пищевода (Р. Lecoindre, J.L. Cadore, 1994; J.W. Simpson, R.W. Else, 1991; T.R. Tams, 2003). Этот симптом отличают от рвоты, для которой характерен активный выброс кормового продукта из желудка. Следовательно, перед выбросом корма необходимо провести дифференциацию между регургитацией и рвотой, а затем идентифицировать нарушение работы пищевода (обструктивное, функциональное или какое-либо другое) и уж потом искать причину для проведения этиотропной терапии.

### Первый этап: диагностика регургитации

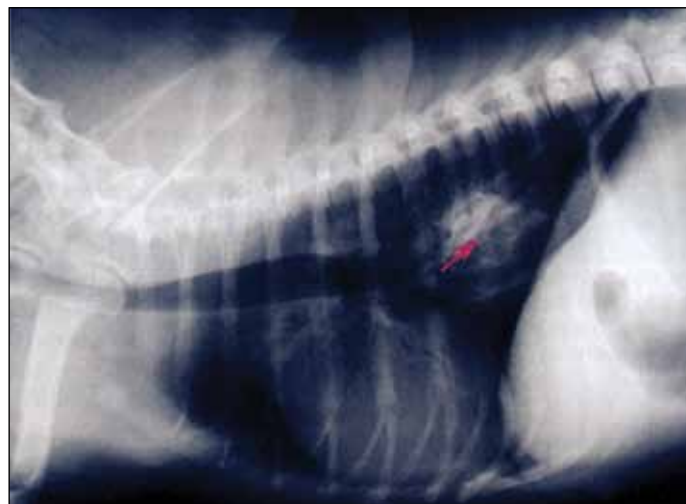- У животного, представленного по причине регургитации, необходимо в первую очередь провести дифференциацию с рвотой, потому что владельцы не всегда различают эти два признака. Согласно авторам (D.R. Stombreck, W.G. Guilford, 1996; E.A. Mears, R.C. De Novo, 1995; R.J. Washabau, 2000; M.D. Willard, 2004) эта дихотомия (дифференциация) с точки зрения ее реализации относительно проста и осуществлять ее можно путем изучения анамнеза через хорошо проведенный опрос (наличие или отсутствие экспульсивных выбросов и т.д.) (табл. 1).

- Если описание носит расплывчатый характер или недостаточно достоверно, то можно провести анализ потребляемого продукта, чтобы лучше охарактеризовать его выброс. Такого рода анализ осуществляют просто путем дачи корма животному и обнаружением клинических признаков, связанных с характером выброса корма.

РЕГУРГИТАЦИЮ НЕОБХОДИМО ОТЛИЧАТЬ ОТ РВОТЫ. ПОИСК ПРИЧИНЫ ЕЕ ВОЗНИКНОВЕНИЯ ВЫЗЫВАЕТ НЕОБХОДИМОСТЬ ПРОВЕДЕНИЯ РЕНТГЕНОГРАФИИ С ПОДГОТОВКОЙ ЖИВОТНОГО ИЛИ БЕЗ НЕЕ, И ОБЫЧНО В ЭТОМ СЛУЧАЕ ПРИБЕГАЮТ К ЭНДОСКОПИИ.

Таблица 1. Дихотомия между рвотой и регургитацией.

	Рвота	Регургитация
Наличие желудочного сока	Да	Нет
Сокращение брюшной стенки	Да	Нет
Переваренный корм	Да или нет	Нет
Присутствие слюны	Возможно	Да
Тошнота	Да	Нет
Время после приема корма	Варьируется	Варьируется



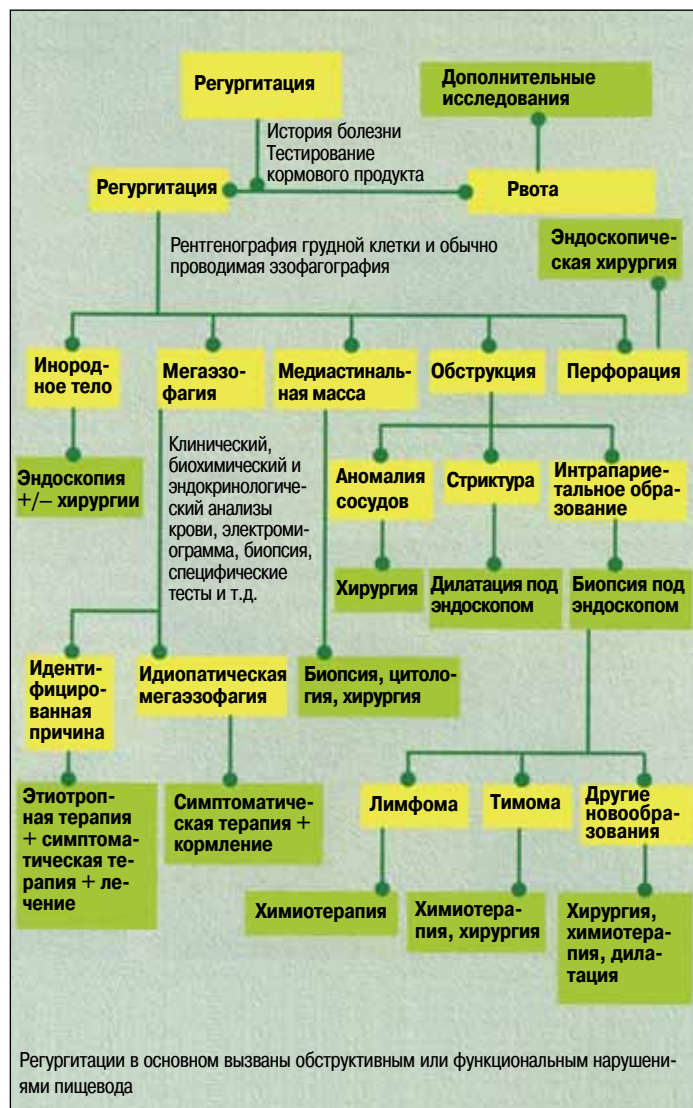**ФОТО 1.** Рентгенография грудной клетки собаки, кобеля в возрасте двух лет, у которой отмечается регургитация и сиалорея на протяжении двух дней. Рентгеноконтрастное инородное тело визуализируется в каудальной части пищевода (стрелка).

В большинстве случаев такого рода обследование позволяет определить различие.

- Если различие трудно обнаружить, то определение кислой рН или присутствие билирубина в выброшенном кормовом продукте с помощью бумажной рН-полоски или индикаторной полоски для анализа мочи позволяет подтвердить природу исследуемого содержимого желудка и/или двенадцатиперстной кишки (D.R. Stombreck,

# • ГАСТРОЭНТЕРОЛОГИЯ

РИСУНОК. Схема идентификации регургитации



## ПРИЧИНЫ РЕГУРГИТАЦИИ

- Хиатальная грыжа
- Гастроэзофагальная антисусцепция (инвагинация)
- Гастроэзофагальный рефлюкс
- Эзофагит
- Дивертикул пищевода
- Бронхо-эзофагальный свищ
- Обструкция пищевода:
  - аномалия сосудов;
  - сужение пищевода после воспаления;
  - инфеcтация *Spirocerca lupi*;
  - внутрипросветная компрессия (тимомы, лимфомы);
  - инородное тело;
  - опухоль пищевода.

Приложение 1

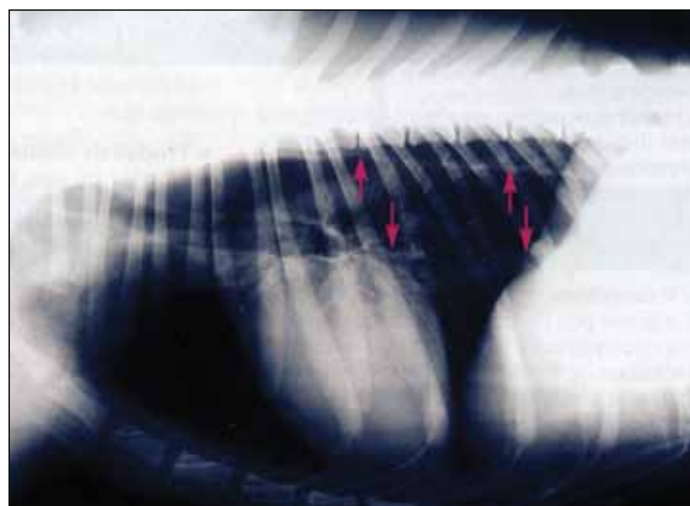


ФОТО 2. Рентгенография грудной клетки у собаки породы немецкая овчарка, кобель в возрасте шести лет, которая представлена в клинику по причине регургитации, ассоциирующей с полиартритом. Отмечается мегаэзофагия (стрелки). А также системная эритемная волчанка, которую диагностировали у этого животного.

W.G. Guilford, 1996; B. Tennant, 1999). Так или иначе, бывают и негативные ошибки: достаточно часто pH незакисленное и билирубин могут быть также не обнаружены с помощью индикаторной полоски для анализа мочи.

• Иногда владельцы не могут описать регургитацию, и лишь сочетание симптомов позволяет предположить нарушение работы пищевода: избыточное присутствие слюны, сочетающееся или нет с приемом кормового продукта; боль во время пальпации в шейном отделе яремного желоба и так далее. Эти симптомы не имеют классического сочетания с рвотой (С.Т. Holand, Р.М. Satchell, 1993; Р. Lecoindre, J.L. Cadore, 1994; Т.Р. Tamps, 2003; R.J. Washabau, 2000). Наличие кашля, слабого или глубокого, тахипноэ или диспноэ, ассоциирующиеся с эпизодами гипертермии у животного, вызывают предположение о регургитации и заставляют думать о наличии осложненной аспирационной пневмонии, часто наблюдаемой у животных, подверженных регургитации (Е.А. Mears, R.C. De

Novo, 1995; R.J. Washabau, 2000; M.D. Willard, 2004; J.W. Simpson, R.W. Else, 1991).

Этот этап исследования считают предварительным, потому что дифференциальная диагностика и рекомендации по проведению лечения регургитации отличаются от терапевтической помощи вследствие рвоты (рисунок).

## Второй этап: идентификация нарушений в области пищевода

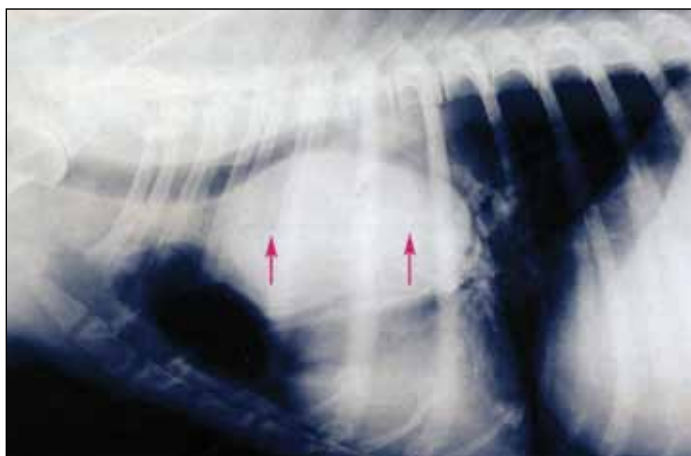
• В случае единичного выброса проглоченного корма, идентифицированного как регургитация, необходимо провести обзорную рентгенографию грудного и шейного отделов. В результате этого мы можем визуализировать пищевод, как правило, не видимый на рентгенограмме при анализе грудного отдела, потому что в норме просвет данного органа не визуализируется (если, конечно, в нем не содержится жидкость).

Такой способ исследования позволяет определить наличие рентгеноконтрастного инородного тела в пищеводе (фото 1) или выявить наличие мегаэзофагии (фото 2). В случае дилатации пищевода в дорсальной части трахеи обнаруживается избыточное скопление воздуха, образующего форму прозрачного треугольника, разделенного дорсально длинной мышцей шеи, вентрально трахеей и каудально дугой аорты. Вентральная стенка ввиду того, что она наслаивается на стенку трахеи, становится относительно утолщенной. Каудальная часть дилатированного пищевода визуализируется в форме двух тонких линий, которые конвергируют (соединяются) каудально к диафрагме. Персистирующий корм аккумулируется в просвете пищевода, ассоциируясь с локальной дилатацией, вызывая предположение о закупорке, сужении или дивертикуле пищевода (L.J. Konde, P.A. Green, C.R. Pugh, 2003; W.Mai, 2003).

Обзорная рентгенография позволяет также вести поиск других нарушений, свидетельствующих о регургитации: в основном опухоли внутри грудной клетки (лимфома, тимома) или медиастинальной массы (фото 3). Необходимо также выявить наличие аспирационной пневмонии и выраженное осложнение регургитации (W.Mai, 2003; B.J. Watrous, 2002).

- Рентгенография пищевода с контрастным продуктом (или эзофагография) может быть необходима на втором этапе для проведения оценки формы и размера пищевода, а также для поиска нерентгеноконтрастного инородного тела в пищеводе, образования, сужения пищевода или бронхо-эзофагального свища и аномалий сосудов (приложение 2, фото 4а и 4б) (P. Barthez, 1997; L.J. Konde, P.A. Green, C.R. Pugh, 2003; W.Mai, 2003; B.J. Watrous, 2002).

- Если этиотропное нарушение во время проведения рентгенографического исследования не может быть идентифицировано с уверенностью, то прибегают к эндоскопии пищевода, которая часто позволяет поставить окон-



**ФОТО 3.** Рентгенография грудной клетки у собаки, кобеля, породы кокер-спаниель, в возрасте десяти лет, которая была представлена в клинику по причине регургитации на протяжении нескольких месяцев. Отмечают объемную медиастинальную массу, визуализируемую дорсально по отношению к сердцу, вызывающую девиацию трахеи и компрессию на пищевод через эффект воздействия самой массы.

чательный диагноз. Эзофагоскопия позволяет оценить подвижность и степень дилатации пищевода, а также провести забор биопсийного материала для гистоморфологического исследования образований, локализующихся внутри просвета, а также контролировать степень дилатации при сужении или отслеживать развитие состояния слизистой в случае, эзофагита (P. Lecoindre, 2001; P. Lecoindre, J.L. Cadore, 1994; T.R. Tamps, 2003; F. Dargent, 2001). Во всяком случае, рентгенография – это этап, необходимый преимущественно для того, чтобы выявить мегаэзофагию, которая может быть не идентифицирована с помощью эндоскопии.

## ЭЗОФАГОГРАФИЯ

### ● ПОКАЗАНИЯ

Эзофагография (или транзит пищевода) показана при регургитациях, дисфагиях и в случае предположения о персистенции инородного тела в пищеводе. Она позволяет выполнить морфологическую и функциональную оценку пищевода.

### ● ПРЕДОСТОРОЖНОСТИ

Каких-либо противопоказаний не имеется. При дисфагии рекомендуется удостовериться в отсутствии нарушения сглатывания. Пассаж малого количества бария в трахею и бронхи часто протекает без осложнений. Он, наоборот, провоцирует реакцию острого воспаления при повреждении альвеолярного аппарата или медиастинальной области. Таким образом, сульфат бария противопоказан при подозрении о возможной перфорации или бронхо-эзофагального свища. Контрастный продукт йода (типа йохескол) может быть назначен, потому что он быстро абсорбируется без каких-либо осложнений в случае перфорации данного органа – пищевода.

### ● КОНТРАСТНЫЙ ПРОДУКТ

Предпочтение отдают сульфату бария в форме пасты или концентрированно-го раствора (суспензии). Паста имеет преимущество, так как она наиболее плотная и лучше адгезируется к поверхности слизистого слоя. Контрастный продукт, приготовленный в шприце и назначаемый перорально, дают в дозе от 1 до 2 мл/кг. И это также может быть представлено в форме смеси кормового продукта, чтобы сформировать заглатываемый плотный комок, обладающий хорошей рентгеноконтрастностью.

### ● МЕТОД

Рентгенографические исследования по виду анфас и профиль в области шеи и грудной клетки осуществляются сразу после абсорбции контрастного продукта. Рентгеноскопия также может быть задействована для оценки динамического процесса пассажа кормового продукта из ротовой полости вплоть до желудка.

### ● ПРИНЦИПЫ ИНТЕРПРЕТАЦИИ

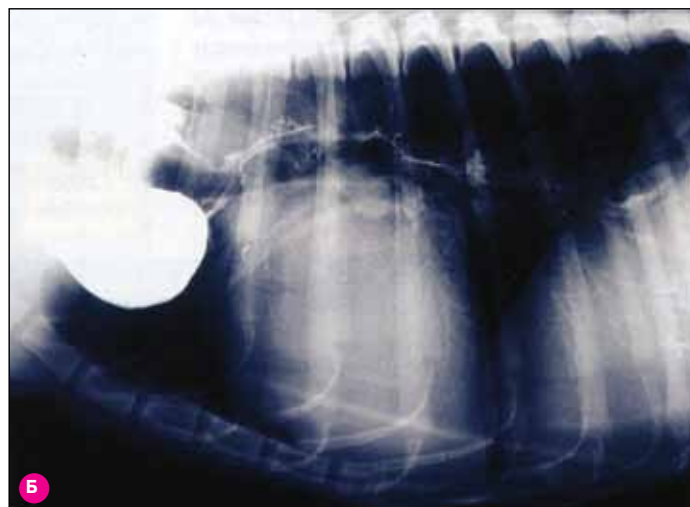
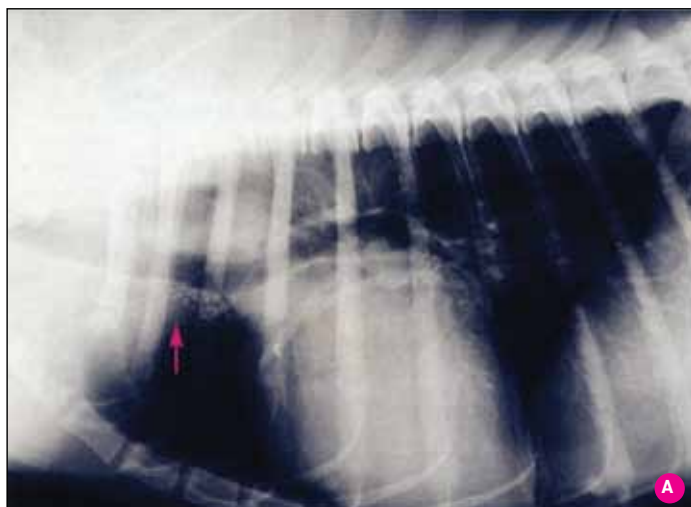
Контрастный продукт адгезируется к слизистой и остается визуализируемым при проведении рентгенографии, очерчивая, таким образом, границы пищевода. Пищевод собаки имеет продольные складки по всей его длине, в то время как у кошки он имеет поперечные складки в третьей части, что создает особую картину, называемую «елочная антенна». Избыточное скопление контрастного продукта в пищеводе является признаком нарушения его сокращения (мегаэзофагия) или причины обструкции.

Инородное тело вызывает появление картины осадка.

Сужение просвета пищевода объясняется развитием стеноза.

При перфорации контрастный продукт визуализируется вне просвета пищевода. Париетальное нарушение объясняется присутствием разрыхленной и крайне иррегулярной поверхности слизистой.

# • ГАСТРОЭНТЕРОЛОГИЯ



**ФОТО 4А и 4Б.** Рентгенография грудной клетки у собаки, бретонского эпаньола в возрасте одного года, которая проявила регургитацию на период отъема от матери в возрасте двух месяцев.

## ТРЕТИЙ ЭТАП: ПОИСК ПРИЧИНЫ И ЛЕЧЕНИЕ

• Когда рентгенография грудной клетки и/или эзофагография позволяют идентифицировать причину регургитации (приложение 1), то необходимо назначать этиотропное лечение в зависимости от сопутствующих нарушений. В случае персистенции инородного тела в пищеводе удаление его в процессе эндоскопии считается необходимым. Торакотомия показана при персистенции четвертой дужки правой аорты. Наличие медиастинальной массы вызывает необходимость наиболее глубокого исследования (биопсия или хирургическая диагностика) (Т.Р. Tamps, 2003; R.J. Washabau, 2000; M.D. Willard, 2004).

• Если поставлен диагноз на мегаэзофагию, то дополнительные исследования необходимы для поиска причины

ее возникновения. Исследования проводят с учетом истории болезни, анамнеза и клинической картины животного в зависимости от основных диагностических предположений (табл. 2). Когда этиотропный диагноз поставлен, то применяется соответствующее лечение. Во всяком случае, несмотря на этиотропную терапию, разрешение мегаэзофагии может быть поздним или нерезультативным (E.A. Meers, R.C. De Novo, 1995; D.R. Stombreck, W.G. Guilford, 1996; V. Tennant, 1999).

Ввиду осложнений локальных форм выраженной миастении, которая характеризуется мегаэзофагией, рекомендуется подтвердить или исключить это предположение, прибегая к клиническому исследованию в отсутствие другой идентифицированной причины.

Если ни одна из причин развития мегаэзофагии не установлена, то речь идет о ее идиопатической природе, и лечение в данном случае основывается на симптоматическом поддержании состояния организма. В первую очередь назначают мелкодисперсный корм в полужидкой форме. Тем не менее риск нарушения заглатывания усугубляет прогноз на длительный период времени (M.S. Leib, 1997; V. Tennant, 1999; R.J. Washabau, 2000). Прибегнув к изменениям перистальтики пищеварительного тракта (цизаприд, метоклопрамид), нет уверенности в том, что это даст положительные результаты в отношении мускулатуры пищевода.

Распознавание регургитации и отличие ее от рвоты является основным этапом, так как это позволяет локализовать нарушение на уровне пищевода. Рентгенографическое исследование проводится в первую очередь при наличии регургитации, что позволяет выявить многие нарушения. Применение эндоскопии и других методов дополнительного клинического исследования во всяком случае считается необходимым для идентификации некоторых причин, вызывающих регургитацию, одной из которых может быть приобретенная мегаэзофагия.

**ТАБЛИЦА 2.** Причины развития вторичной мегаэзофагии и принятие терапевтического решения.

Усугубившаяся миастения	Антихолинэстеразные препараты (пиридостигмин, неостигмин)
Дизотония	Парасимпатические миметики (бетанехол, пилокарпин)
Системная эритемная волчанка	Кортикостероиды, левамизол
Дерматомиозит	Кортикостероиды
Полимиозит	Кортикостероиды
Гипокортицизм	Минералокортикостероиды, кортикостероиды
Гипотиреоз	Дополнительное введение гормона (левотироксин)
Полинейропатии, полирадикулоневриты	Кортикостероиды
Болезни, вызванные нагрузкой гликогена	–
Ботулизм	Симптоматическое лечение (принудительная вентиляция)
Интоксикация антихолинэстеразами	Атропин, пралидоксим, гликопиролат
Интоксикация таллием или свинцом	Пеницилламин, димеркапрол, ЭДТА